

Das MIMI-Insertionsprotokoll ist ein minimalinvasives Insertionsverfahren, das die modernen Erkenntnisse der Knochenphysiologie aufgegriffen und auf die Implantologie übertragen hat. Der vorliegende Beitrag stellt diese Methode vor und erläutert, wie sich diese ohne große finanzielle Aufwendungen in den Praxisalltag integrieren lässt.

## „Implantologie gehört in jede Praxis“

Dr. Armin Nedjat

Aufgrund der immer noch rudimentären Ausbildung auf dem Gebiet der Implantologie, der Angst vor unüberschaubaren Investitionen und der Tatsache, dass die eigene Niederlassung nicht unbedingt dem entspricht, wie sich junge Zahnärztinnen und Zahnärzte ihre berufliche Zukunft vorstellen, ist es notwendig, neue, vereinfachte Wege zu finden, um standardisierte und vereinfachte implantologische Verfahren in den Praxisalltag integrieren zu können.

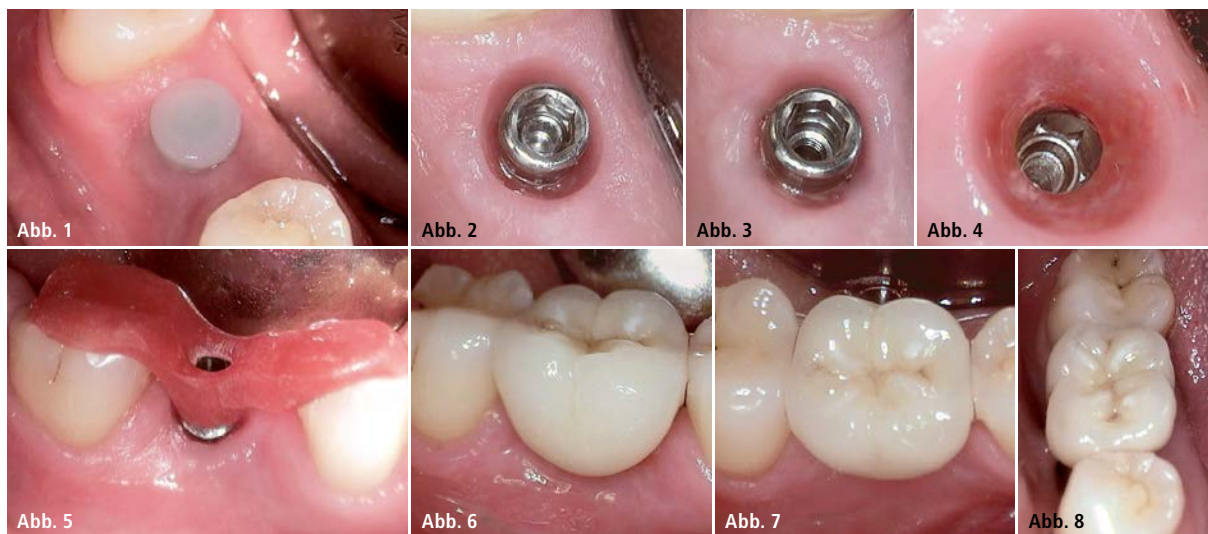
Das 1994 vom Autoren entwickelte MIMI-Verfahren setzt genau hier an und zeichnet sich durch nachstehende Eckpunkte aus:

- Implantologie ist in einer „normalen“ Zahnarztpraxis ohne DVT (ein Behandler mit drei Angestellten) sicher durchführbar.
- Es erfordert lediglich ein grünes Winkelstück an einer zahnärztlichen Einheit, welches niedrigtourig einsetzbar ist.
- In den allermeisten Fällen wird nichts aufgeschnitten, der Knochen „frei“ dargestellt und die Implantate aufwendig in fünf bis sechs Patientensitzungen versorgt. Lediglich zwei Sitzungen sind für den Standardfall erforderlich: Perfekter Workflow!
- Der Patient kann bereits am Tag post OP ohne Schmerzen und

Schwellungen seinem gewohnten Alltag nachgehen.

- Die Ausbildung basiert auf den allgemein-chirurgischen Prinzipien, Weich- und Hartgewebe zu schonen, den Patienten nicht unnötig durch Mukoperiostlappen zu verletzen, sowohl bei der Chirurgie als auch bei der Prothetik (keine „aktive“ Wiedereröffnung der Gingiva).

Darauf aufbauend entwickelte sich in den letzten Jahren eine weltweit stark anwachsende, in über 60 Ländern etablierte „Fangemeinde“ des MIMI-Verfahrens mit den dazugehörigen Champions-Materialien. Die obige Philo-



**Abb. 1:** In der ca. 45 Minuten dauernden 1. Sitzung wird nur infiltrativ anästhesiert, das Implantat sanft und „unblutig“ in die vorbereitete Knochenkavität eingebracht, röntgenologisch kontrolliert und abgeformt. Eine Implantation mit eventuell simultan durchgeführter horizontaler Distraction von schmalen Kieferkämmen (MIMI II) und internen direkten Sinuslift (IDS, MIMIV – beides ohne Mukoperiostlappen-Bildung) gehört mittlerweile zur Routine vieler Praxen, die minimalinvasiv nach dem MIMI-Insertionsprotokoll inserieren. – **Abb. 2–8:** In der ca. 15 Minuten dauernden Behandlungssitzung werden – ohne Anästhesie (!) – die Halteschraube Shuttle/Implantat sowie der Shuttle selbst entfernt und das Abutment (mit der gleichen, eben entnommenen Halteschraube) und die Krone fixiert.

**Abb. 9:** Das Implantatsystem Champions (R)Evolution (made in Germany) kann sowohl „konventionell“ mit Mukoperiostlappen als auch minimalinvasiv nach dem MIMI-Insertionsprotokoll inseriert werden. Seit 2011 wurden über 300.000 Implantate erfolgreich eingesetzt und prothetisch versorgt. Das Besondere dieses Systems ist der „Shuttle“, ein werkseitig montiertes Insertionstool, das erst nach der zweiten Sitzung vom Doppelkonus (9,5 Grad) mit seinem integrierten HEX-Adapter gelöst wird. Deshalb bleibt während der wichtigen „Einheilzeit“ (sechs bis acht Wochen post OP) das Implantatinnere steril. 2012 hat die Zipprich Studie die Bakteriendichtheit des (R)Evolution Systems bestätigt.



sophie vertritt fast identisch beispielsweise auch Prof. Dr. Jean-Pierre Bernard, einer der Pioniere der ITI-Gruppe und CITC-Entwickler (Clinival Implantology Training Concept), welches in Deutschland seit 2018 über den VIP-ZM e.V. (Verein innovativ-praktizierender Zahnmediziner/innen) in 54 bundesweit tätigen Praxen organisiert und ausgetragen wird.

#### Minimalinvasive Implantation auf einem erfolgreichen Kurs

Immer mehr der bundesweit tätigen Zahnärztinnen und Zahnärzte verstehen die Implantologie inzwischen als ein ganz „normales“ Fach im Praxisalltag. Mit dem MIMI-Verfahren können nach Erfahrung des Autors 98 Prozent der Patientenfälle effizient implantologisch versorgt werden. So sind zum Beispiel im Gegensatz zu fünf oder sechs Sitzungen im konventionellen Implantologieverfahren (KIV) für eine Einzelzahnversorgung in der Regel lediglich zwei Patientensitzungen nötig.

#### MIMI in der Praxis

MIMI ist ein inzwischen 25 Jahre altes „Schlüsselloch“-Verfahren, welches die zahnärztliche Implantologie revolutioniert hat. MIMI ist der Gegenentwurf zu Implantologieverfahren, die unter

Sicht auf den Knochen und Wiedereröffnung der Gingiva betrieben wurden und werden. Warum?

#### DVT nicht zwangsläufig notwendig

Eine DVT-Aufnahme im Vorfeld einer Standardimplantation ist nicht notwendig. Nur bei extremen, anatomisch sehr schwierigen Situationen kann sie sinnvoll sein. Nicht im Patienteninteresse kann es sein, generell anhand einer dreidimensionalen Aufnahme standardmäßig Länge und Durchmesser eines Implantats zu planen. Insbesondere bei der Längenmessung gibt es beim DVT in der Praxis oftmals eine Diskrepanz von bis zu mehreren Millimetern zwischen Planung und Realität. Dies kann zu katastrophalen Fehleinschätzungen führen. Zudem steht die deutlich erhöhte Strahlenbelastung des DVTs gegenüber einem OPTG oder einem Zahnfilm in keinem vertretbaren Verhältnis zum diagnostischen Nutzen.

#### Großes Wagnis: DVT-basierte, schablonengeführte Navigation

Darauf aufbauend ist eine DVT-basierte, schablonengeführte Navigation auch sehr kritisch in der praktischen Anwendung zu sehen: Erstens funktioniert sie „flapless“ (ohne Mukoperiostlappen) in der Regel nur, wenn die Gingiva weniger als drei Millimeter dick ist. An-

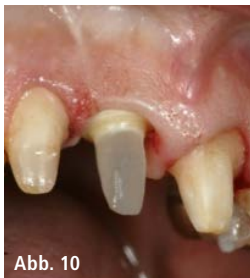

Abb. 10

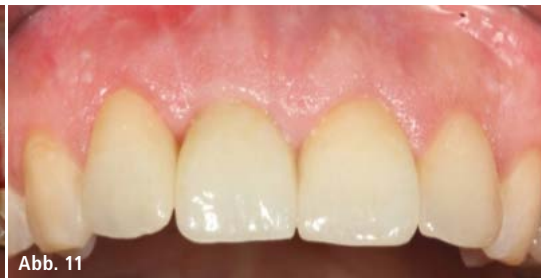

Abb. 11

**Abb. 10 und 11:** Beim zweiteiligen Keramikimplantat „BioWin!“ wird das Abutment (Glasfaser) mit dem Implantatkörper spaltfrei und damit bakteriendicht verklebt. In der Praxis hat sich Relyx Unicem (3M ESPE) bestens bewährt und Komplikationen sind seit 2004 praktisch unbekannt.



Abb. 12

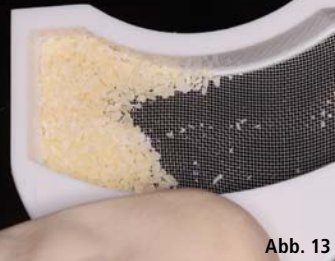

Abb. 13

**Abb. 12 und 13:** Prof. Dr. Itzhak Binderman (Universität Tel Aviv/Israel) ist der Entwickler des Smart Grinder-Verfahrens. Er stellte es nebst zahlreichen wissenschaftlichen Studien im März 2017 anlässlich des VIP-ZM Symposiums (Verein innovativ-praktizierender Zahnmediziner/innen e.V.) der deutschen Kollegenschaft vor.

sonsten ist die richtige Positionierung der Schablonen schwierig zu gewährleisten und somit diese Art der Navigation ein großes Wagnis mit signifikant hohen Abweichungen zur Planung. Zweitens sollten Behandler ihr chirurgisches Gefühl nicht um jeden Preis einem schablonengeführten vermeintlichen „Mehr“ an Sicherheit opfern. Auch hier gibt es entsprechende Abweichungen. Auch das Thema Kühlung der Bohrspitzen im Knochen wird versucht, zu „digitalisieren“. Das Knochen keine Beton-/Holzwand darstellt und die Spongiosa physiologisch dehnbar ist, wird dabei aber völlig außer Acht gelassen. Auch die beste Soft- und Hardware wird auf absehbare Zeit nicht das „digitale“ Feeling haben

wie der Faktor Mensch. Vergleichen kann man es mit dem Piloten, der trotz der Möglichkeit eines Autopiloten immer selbst startet und landet, weil Unvorhergesehenes passieren kann und somit die Rahmenbedingungen permanent verifiziert werden müssen.

#### Chirurgisch fragwürdig: Mukoperiostlappen

Leider werden standardmäßig immer noch Mukoperiostlappen verwendet. Mukoperiostlappen, auch teilweise sehr riskante Knochentransplantationen, Zygoma-Implantationen, die Wiedereröffnung der Gingiva, mehrmaliges Manipulieren des Implantat-Innenwindes bis hin zur Fertigstellung des Zahnersatzes führen zu eindeutig mehr Komplikationen in der Chirurgie und Prothetik (Abutmentlockerungen/-frakturen) und damit zu mehr postoperativen Schmerzen, mehr Risiken sowie einem völlig unnötigen Mehraufwand. Für MIMI gilt: Es gibt nicht 50 Prozent oder 25 Prozent MIMI,

es gibt nur minimalinvasiv von A bis Z oder gar nicht.

#### Zweidimensionale Zahnfilmaufnahmen

Ein aktuelles OPTG (Panoramaübersichtsbild) ist für das seitliche Unterkiefergebiet zur Längenbestimmung indiziert; sowohl in anterioren Regionen des Unterkiefers als auch für Planungen im Oberkiefer kann man auch „nur“ auf zweidimensionale Zahnfilmaufnahmen zurückgreifen. Notieren sollte sich das Behandlerteam auch die Längen der extrahierten Wurzeln, denn dadurch können sie mithilfe eines gewöhnlichen Dreisatzes ermitteln, welche Implantatlängen sie zukünftig einsetzen können, entweder als Sofort- oder zu einem späteren Zeitpunkt als Spätimplantat.

#### Wie wird MIMI definiert?

- Keine Mukoperiostlappen-Bildungen während Chirurgie und Prothetik. Dadurch wird die den Knochen ernährende Knochenhaut (Periost) nicht verletzt und langfristig die „Ernährungspumpe“ für den periimplantären Knochen nicht eingeschränkt.
- Als sichere Navigationsmedien bedienen wir uns der CNIP-Navigation und den Champions-Guides (beides wird später ausführlich erklärt)
- Krestale Entlastung im harten D1- und D2-Knochen
- Primärstabilität sollte von der Spongiosaknochenstruktur kommen
- Kontrollierte laterale Knochenkondensationen
- Knochen-Kavitäten-Kontrollen mittels langer flexibler Knochensonden
- Keine Wiedereröffnung der Gingiva in der prothetischen Phase („No-Re-Entry“)



**Abb. 14:** Den Smart Grinder (Kometabio, Vertrieb: Champions-Implants GmbH) zähle ich zu einem der „Meilensteine“ auf dem Gebiet der KEM in der Implantologie. Es ist eine Revolution und eine derart einleuchtende, geniale Innovation, die autologen Knochentransplantationen den Rang als „Goldstandard“ des KEM ablaufen wird: Das Zahnmaterial wird nicht so schnell resorbiert wie augmentierter Knochen, ein zweites Operationsfeld (zur Knochenentnahme) ist überflüssig und Zahnsubstanz enthält mehr Knochenwachstumsfaktoren als der Knochen selbst! Nutzen wir also die wissenschaftlichen Datenlage, entsorgen niemals mehr extrahierte Zähne, arbeiten tagtäglich mehr „mit der Natur“ und recyceln patienteneigenes Material zum Erhalt von deren Weich- und Hartgewebe. Nicht zuletzt sind wir verpflichtet, unsere Patienten über aktuelle, evidenzbasierte Möglichkeiten zur Vermeidung eines Knochenkollapses nach Extraktion aufzuklären, um nicht den Vorwurf der in Kauf genommenen Körperverletzung (Resorptionsprozesse nach Extraktion) ausgesetzt werden zu können.



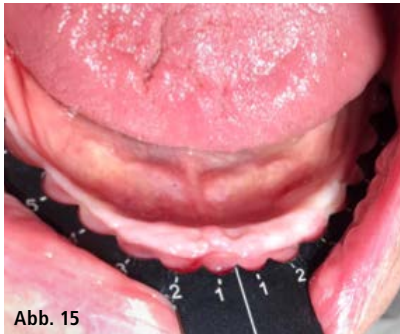


Abb. 15

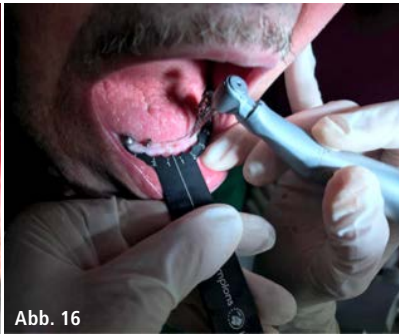


Abb. 16

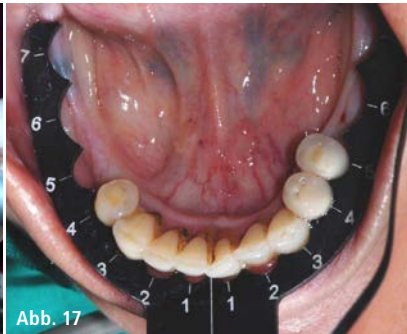

Abb. 17

Abb. 15–17: Die Champions-Guides, entwickelt von Prof. Dr. A. El-Hamid (Casablanca), sind wichtige Tools zur prothetisch korrekten Lagebestimmung von Zahnimplantaten. Es gibt jeweils eine Schablone für den Unterkiefer und den Oberkiefer, immer wieder form-, sterilisier- und einsetzbar!

**MIMI-Nomenklatur**

*MIMI Ia*

Sofortimplantationen (auch in Verbindung mit Socket Shield mit KEM, und Smart Grinder-Verfahren – Gewinnung von autologem Material aus dem aufbereiteten Zahnmaterial extrahierter Zähne)

*MIMI Ib*

Spätimplantationen

*MIMI II*

Horizontale Distraktion  
(nach Ernst Fuchs-Schaller)

*MIMI III*

Vertikale Distraktion

*MIMI IV*

Horizontale und vertikale Distraktion

*MIMI Va*

Indirekter Sinuslift (Summers)

*MIMI Vb*

Interner, direkter Sinuslift (IDS, nach Armin Nedjat)

80 Prozent der in der Praxis des Autors durchgeführten Implantationen (mehr als 2.000 gesetzte Implantate pro Jahr mit MIMI) waren und sind Sofortimplantationen, d.h. Extraktion und Implantation in nur einer Sitzung. Dies ist jedoch nur möglich, wenn man logistisch und organisatorisch in der Praxis keinen höheren Aufwand betreibt als bei einer „kleinen Chirurgie“ wie etwa eine Zahnentfernung. „Normal“ heißt diesbezüglich: Kein Extraaufbau von Instrumentarium und Behandlungsstuhl, kein „steriles“ Abdecken oder „Astro-

nauten“ Bekleidung, weder für das Behandlungsteam noch für Patienten. Die hohe Erfolgsrate bei 2.082 Implantaten wurde unter „normalen“, „nichtsterilen“ Bedingungen in niedergelassenen Praxen in der Schweiz 2009 verifiziert (Prof. Bernard et al.).

**Keine großen finanziellen Investitionen**

Für eine implantologisch tätige Praxis müssen keine großen finanziellen Investitionen getätigt werden: Kein DVT, kein Piezo, noch nicht einmal ein Mikromotor werden benötigt. Nur ein grünes Winkelstück am Behandlungsstuhl, welches die meisten Behandler bereits erworben haben.

**Bestes autologes Knochenersatzmaterial: der Zahn des Patienten**

Die Aufbereitung extrahierter Zähne als bestes autologes Knochenersatzmaterial ist gerade für die Patienten faszinierend und denkbar einfach. In den Zähnen sind mehr Knochenwachstumsfaktoren vorhanden als im Knochen selbst. Eine geschulte ZFA ist in der Lage, in acht Minuten das gereinigte patienteneigene Material aufzubereiten. Interessant ist auch der Ansatz einiger zahntechnischer Labore, ihren Zahnarztpraxen einen Smart Grinder zur Verfügung zu stellen, sie betreiben so Kundenbindung. „Smarter Implantology“ mit minimalinvasiver Chirurgie und hochwertiger Prothetik zum Wohle der Patienten ist die Zukunft der Zahnarztpraxen.

**Kleine Implantatlängen**

Nicht um jeden Preis das zur Verfügung stehende Platzangebot ausnutzen. Eine Implantatlänge von 12 oder 14 Milli-

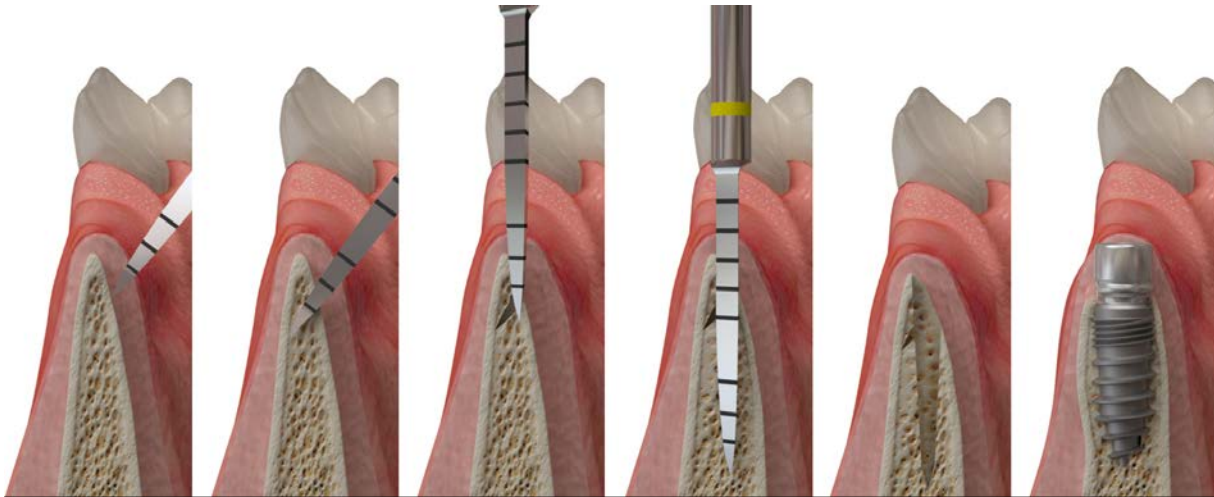
meter ist eher die Ausnahme. In den meisten Fällen reichen 10er- oder gar „nur“ 8er-Implantatlängen völlig aus.

**Geringer Durchmesser**

Auch beim Implantatdurchmesser können 3,5 Millimeter empfohlen werden (Ausnahme des Einzelmolaren: 4,0 Millimeter), sofern der Test mit Condenser 3,3 bzw. 3,8 Millimeter Durchmesser handfeste Primärstabilität aufweist. Nur in der seitlichen Oberkieferregionen wird auch auf 4,5 oder gar 5,5 Millimeter Durchmesser zurückgegriffen, wenn die entsprechenden Condenser 4,3 bzw. 5,3 Millimeter Durchmesser erst die Primärstabilität von 20 bis 30 Ncm erreichen. Nicht die Anatomie entscheidet über Länge und Durchmesser eines Implantats, sondern lediglich die intraoperativ feststellbare Knochendichte. Bei einem harten D1- und D2-Knochen wird eine krestale Entlastung empfohlen: Für einen 3,5 Millimeter Implantatdurchmesser wird krestal ein bis zwei Millimeter mit einem 4,0 Millimeter Durchmesser-Bohrer gebohrt, um die periimplantäre Ernährung nicht einzuschränken. Die Primärstabilität wird demnach bei zylindrischen Implantaten mit Mikrogewinde nur von der Spongiosa erreicht. Diese krestale Entlastung wird bei einteiligen konischen Implantaten nicht benötigt.

**BIC (Bone-Implant-Contact)**

Der BIC (Bone-Implant-Contact) spielt demnach keinerlei Rolle mehr bei der Auswahl einer Implantatlänge und die des Implantatdurchmessers. Dadurch ist es erfreulicherweise nicht nötig, alle Größen und Längen eines Systems auf Lager halten zu müssen.



**Abb. 18:** Die sagittal/horizontal ausgerichtete CNIP-Navigation begleitet die Champions-Guides! Vergleichen kann man CNIP mit der Handaufbereitung der Wurzelkanäle bei einer Endodontiebehandlung, bei der kein Kanal perforiert werden kann. Analog des „weichen“ Nervkanals lassen die kompakten Außenwände (bukkal und oral) die konischen Dreikantbohrer nur in der „weichen“ Spongiosa des Knochens arbeiten, in die Tiefe gelangen und Kavitäten aufbereiten. Alle Bohrungen werden anfänglich nur mithilfe konischer Dreikantbohrer und mit 50 bis 70 Umdrehungen pro Minute in der Spongiosa durchgeführt. Eine Perforation nach bukkal oder oral ist mit diesen Instrumenten bei diesen Niedrigtoure und dadurch auch mit den Implantaten gänzlich ausgeschlossen! Dies gilt auch bei MIMI II-Behandlungen (Distraktion von schmalen Kieferkämme ohne Mukoperiostlappen-Bildungen).

### Eine Abutmentlinie für alle Implantatdurchmesser

Sowohl für die Zahntechniker als auch Zahnärzte ist es wichtig, auf ein System zurückgreifen zu können, welches eine Abutmentlinie für alle Implantatdurchmesser aufweist, so wie beispielsweise beim Champions Titansystem. Aber auch Pre-Form (individuell vom Labor hergestellt) oder Zirkon-ICAs Abutments sind einsetzbar.

### CNIP-Navigation und prothetische Schablonen

MIMI-Navigation: Das MIMI-Verfahren bedient sich einerseits der CNIP-Navigation (horizontale Navigation) und andererseits der von Prof. Dr. A. El-Hamid (Casablanca) entwickelten prothetischer Schablonen (mesial-distal orientierte Navigation), die für den Unter- und Oberkiefer immer wieder benutzt, steri-

lisier- und einsetzbar sind. Sie sind praktisch in der Handhabung. Man formt sich die Schablone extraoral leicht, entsprechend des Kieferkamms, zurecht, legt sie am jeweiligen Kiefer an und erhält auf diese Weise die bestmögliche prothetische Position der zu inserierenden Implantate mit jeweils ausreichenden intrainplantären Abständen.


### Fazit

Die Implantologie sollte nach Ansicht des Autors in der Regel in die Hand der Hauszahnärztin bzw. des Hauszahnarztes gehören. Hierfür bedarf es keiner großen Investitionen in technischer Hochaufrüstung, keinem DVT, keines „OP-Saalaufbaus“, keiner „sterilen Bekleidung und Schläuche“, keinem OP-Motor, keinem Piezo-Gerät, keiner PRF-Zentrifuge usw. Es wird nicht „am offenen Herzen“ operiert, und bei jeder Zahnextraktion fließt wahrscheinlich mehr Blut als bei einer MIMI-Implantation. Warum sollten dann logistisch-organisatorische Abläufe im Praxisalltag geändert werden? Nur wenn man die zahnärztliche Implantologie (wie zum Beispiel in der Schweiz) als ganz „normales“ Fach akzeptiert, wird sie sich weiter in den Praxen zum Wohle der Patienten etablieren können. Gerade im Hinblick auf Sofortimplantationen (Extraktion und Implantation

in nur einer Behandlungssitzung) wird es von den meisten Patienten gerade in Zukunft erwartet. Das einjährige CITC-Curriculum kann hier einen praktikablen Weg aufzeigen, „Smarter Implantology“ auch in Ihrer Praxis zu betreiben. Denn letztendlich sollte es nur um eins gehen: Das Wohl der Patienten, welches auch bezahlbar sein sollte. Der Behandlerin/dem Behandler sollte es zudem Spaß machen und neue Horizonte eröffnen. Um mit Implantologie anzufangen oder „richtig“ mit Implantologie in eigener Praxis „durchzustarten“, ist das MIMI-Verfahren vollends geeignet, wissenschaftlich untermauert und leicht erlernbar.

### Infostudien

Aktuelle wissenschaftlichen Studien sind auf schriftliche E-Mail-Anfrage beim VIP-ZM e.V. (Verband der innovativ-praktizierenden Zahnmediziner/innen) zu erfragen: [info@vip-zm.de](mailto:info@vip-zm.de), Kurs- und Infomaterial auf der Homepage: [www.champions-implants.com](http://www.champions-implants.com), Servicetelefon: 06734 914080



### Kontakt

**Champions-Implants GmbH**  
 Champions Platz 1  
 55237 Flonheim  
 Tel.: 06734 914080  
[info@champions-implants.com](mailto:info@champions-implants.com)  
[www.championsimplants.com](http://www.championsimplants.com)