



MIMI II-FLAPLESS KURS BEGEISTERT IN MONACO

Ein besonderes Highlight erwartete im Februar eine Gruppe ausgewählter Zahnärzte und MKG-Chirurgen in Monaco: Unter der Leitung von Frau Fanny Rougnon-Glasson, Champions-Implants Frankreich, trafen sich in der Praxis von Dr. David Dinoni vom Carl-Misch-Institut der CEO der Champions-Implants GmbH, Dr. Armin Nedjat, und mit Dr. Ernst Fuchs-Schaller, Schweiz, einer der „Ur-Väter“ des Bonemanagements in der Implantologie, zu einem zweitägigen Intensivkurs und -Training zur MIMI-flapless II-Technik. Gespannt verfolgten die Teilnehmer am ersten Tag in theoretischen Vorträgen die Vorteile dieser besonders minimalinvasiven chirurgischen Methode und der besonders zeitsparenden aufbauen Prothetik, um am zweiten Tag die Vorgehensweise direkt einzuüben.

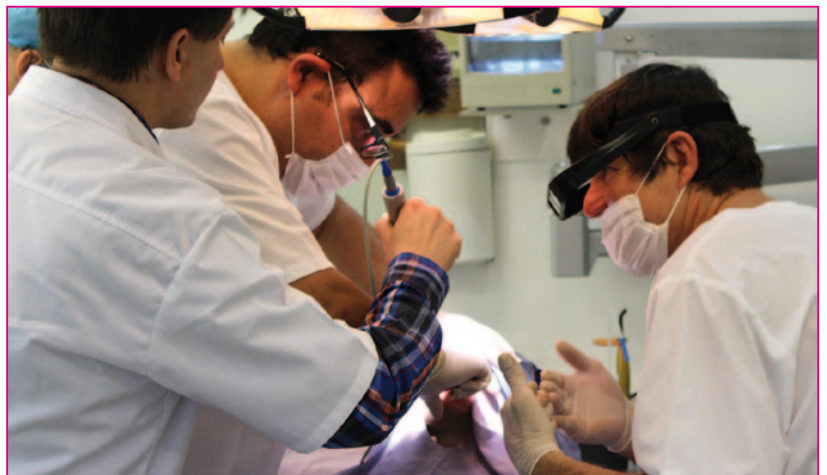In einem lockeren und regen Ping-Pong-Dialog, in den auch die Teilnehmer einfallen konnten, referierten Dr. Armin Nedjat und Dr. Ernst Fuchs-Schaller am ersten Tag zusammen mit Dr. Frédéric Lorente, Orange, und Dr. David Dinoni über die besonders minimalinvasive Methodik der Implantation (MIMI-flapless), welche seit Jahrzehnten erfolgreich eingesetzt wird. Dabei besticht das zweiteilige Champions (R)Evolution System durch das fast blutungsfreie Inserieren des Implantats mit Hilfe des „Shuttles“, der bis zum Schluss im 9,5° Konus bakteriendicht verbleibt, ehe er ohne weitere Gewebsirritationen gegen ein Abutment ausgetauscht wird. Beeindruckt zeigten sich die Teilnehmer ebenfalls von der einzigartigen und besonders zeitsparenden Prothetik: Die Abformung des Implantats erfolgt ebenfalls über den Shuttle, wobei kein Freilegen, keine Anästhesie oder ein Röntgenbild zur Kontrolle benötigt wird.

MIMI-I- und MIMI-II-flapless-Techniken

„Diese Effizienz und Perfektion gibt es so in dieser Art noch nicht!“, so Fuchs in seinen Ausführungen, „Das (R)Evolution System mit seinem integriertem Shuttle ist für mich die Innovation der letzten 20 Jahre auf dem Gebiet der Implantat- Systeme!“ 85% der Alltagsfälle

seien dabei alleine mit der einfacheren MIMI-I-flapless-Technik erfolgreich zu bewerkstelligen, bei der die Implantation ohne Mukoperiostlappen-Bildung, nur mithilfe konventioneller Kondensationstechniken, erfolgt. Bei der Kavitäten-Aufbereitung kommen primär konische und mit 70-200 U/Min besonders niedrigtourige Dreikantbohrer zur Aufbereitung der Knochenskavitäten zum Einsatz, die neben einem nur leichten Abtrag auch in der Lage sind, den Knochen zu verdichten. Bei dieser Methodik ist zu beachten, dass auch im D1- und D2-Knochen die Primärstabilität ausschließlich von der Spongiosa zu erzielen ist, sodass der kristalline Anteil bei der Aufbereitung entlastet werden muss.

Anhand zahlreicher Fall- und Filmbeiträge konnte den Teilnehmern dann anschaulich gezeigt werden, dass die MIMI-II Technik bei etwa 15% aller Praxisfälle wesentliche Vorteile mit sich bringt: Mit extrem schmalen Diamanten und einer ausreichend wassergekühlter Turbine schafft man sich über die Gingiva und die ersten 1-3 Millimeter Kompakta von oral kommend einen Zugang in die Spongiosa. Mit dem mit nur 20 U/Min sehr niedrigtourigen gelben Bohrer oder eventuell vor-



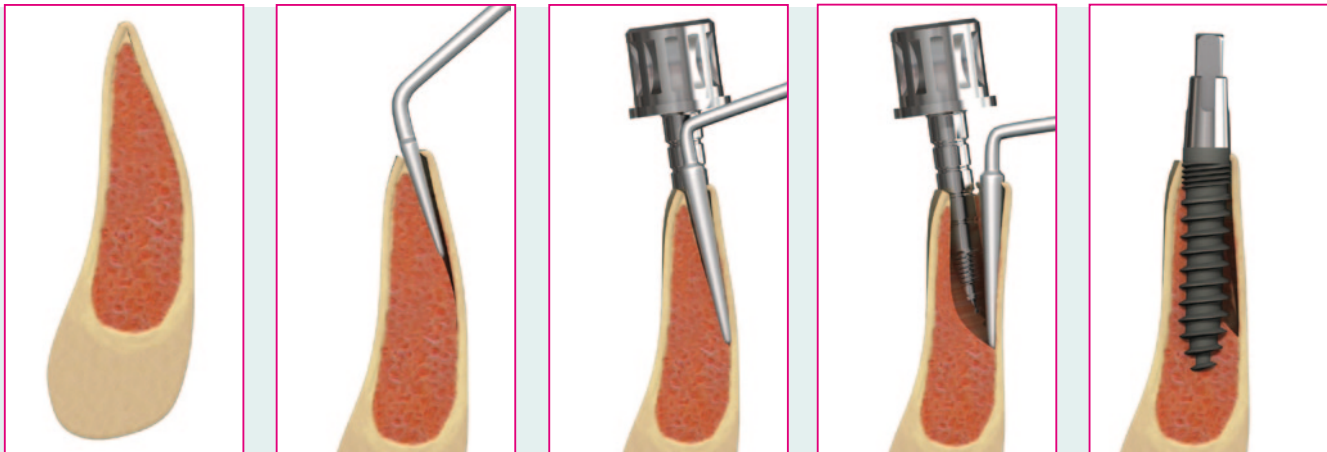
Diese Referenten reden nicht nur.

handener Piezo-Technologie verschafft man sich einen winzigen Spalt entlang der vestibulären, kompakten Knochenlamelle und Spongiosa, die man dann – inklusive dem intakten Periost und der befestigten Gingiva – auf bis zu zehn Millimeter nach vestibulär aufdehnen bzw. distrahieren kann. Die Champions-Implantate erhalten ihre Primärstabilität über die vestibuläre und orale kompakte Knochenlamelle in der Spongiosa. Ein bioaktiver Container sei schon immer das Beste, was die Natur zu bieten hätte, mit einer natürlichen Kallusbildung im zwei, drei- oder gar vierwandigen Knochendefekt. Deshalb sei die MIMI-II Technik nicht nur wegen der besseren Patienten-Akzeptanz und der Zeitersparnis, sondern auch biologisch und physiologisch jeder Sandwich-Augmentation überlegen. Vor allen Dingen wird die so begehrte befestigte Gingiva durch diese leicht erlernbare Technik periimplantär immer vorhanden und langzeitstabil sein. Auch die weitere periimplantäre Ernährung und Vaskularisation seien zu 100% gewährleistet, da das Periost maximal erhalten wird.

Bis in die tiefen Abendstunden wurden freitags etliche Patientenfälle und die Vorgehensweise von MIMI-I & II besprochen, per Operationsfilmen erklärt und anschließend im praktischen Workshop an der Pferderippe eingeübt.

Condenser und Insertion des (R)Evolution Implantats erfolgt dann nochmals eine Verbreiterung des Kieferkamms inklusive dem Periost und der befestigten Gingiva um beeindruckende zwei Millimeter. Letztendlich wurden zwei 3,5 Millimeter Durchmesser Champions (R)Evolutionen je acht Millimeter Länge mit jeweils 50 Ncm inseriert, wobei durch die MIMI-II Technik der Knochen sagittal von zwei auf sieben Millimeter erweitert wurde. Nach Röntgenkontrolle wurden Champions Matribone, ein gut formbares, aufquellendes Kollagen, angereichert mit β -TCP und Hydroxylapatit sowie Hyaluronsäure-Gel, in die interimplantären Räume appliziert. Die für den Patienten angenehm unblutige Operation dauerte gerade einmal 35 Minuten! „Einfach nicht zu glauben“, kommentierten einige der teilnehmenden Chirurgen.

Der zweite Patientenfall war eine Einzelzahnücke an O14 eines bekannten französischen Fußball-Spielers, wobei der Knochen, das Periost und die befestigte Gingiva um ca. fünf Millimeter erweitert wurde und ein (R)Evolution- Implantat von zehn Millimeter Länge mit einem Durchmesser von 3,5 Millimetern zum Einsatz kam. Der dritte Patient wies einen ähnlich schmalen Kieferkamm im Unterkiefer auf wie der erste Fall. Auch hier konnte eindrucksvoll die MIMI-flapless-II Technik und die Inser-



Schematisches Vorgehen der MIMI-flapless-II Technik.

Nach der Theorie folgt die Praxis

APünktlich am Samstagmorgen schlossen die Live-Operationen an, und schon der erste Fall war eine Herausforderung: Regio 35 und 36 wiesen lediglich zwei Millimeter Knochen in der Horizontale auf. Nach örtlichen Infiltrationen kam für die Gingiva und die ersten zwei Millimeter „Kompakta“ ein Diamant mit Turbine zum Einsatz, wobei extrem wichtig sei, von lingual anzusetzen, da schließlich die bukkale Lamelle aufgerichtet und später nur in der Spongiosa gearbeitet werden soll. Man müsse sich vorstellen, der Kieferkamm sei ein zu schmal gebackenes Brot: Wir verschaffen uns einen kleinen Zugang durch die Brotkruste und dehnen, spreizen oder spalten die innere, weichere Brotkrume. Für das weitere Vorgehen in der Spongiosa-Tiefe, besonders in der Nähe des Nervus und des Foramen mentale, kamen 0,25 mm breite Ansätze eines Piezo-Gerätes zum Einsatz. Anschließend wurde mit Distraktoren und Elevatoren die bukkale Knochenlamelle vorsichtig um ca. drei Millimeter nach außen verschoben.

Mittels der Champions KKK (Knochen-Kavitäten-Kontrolle) -Sonde werden die Knochenlamellen lingual und bukkal und die Tiefe der Schlitzung bzw. der Distraction verifiziert. Durch die

tion von zwei 3,5 Millimeter (R)Evolutionen mittels ihrer Shuttles von den beiden Operateuren Dres. Fuchs und Nedjat veranschaulicht werden. Sie distrahierten den Knochen auf sieben Millimeter und erzielten sogar noch einen vertikalen Höhengewinn auf der bukkalen Seite von einem Millimeter. Dies natürlich ebenfalls wieder mit der Verschiebung der attached Gingiva und des intakten Periostes. „Wir arbeiten mit der Natur! Nicht gegen sie!“ Einen weiteren Unterkiefer-Prämolaren und drei Zähne einer Freiendsituation im Oberkiefer in regio 16 mit indirektem Sinuslift schlossen die Live-OP's an diesem Samstag ab.

Insgesamt zeichnete sich der Kurs durch die Harmonie und besonders familiärer Atmosphäre aus, für die die Champions-Veranstaltungen bekannt sind. Die Teilnehmer konnten aktiv am Patienten mitarbeiten, und auch eigene Patienten mitbringen, die sie zuvor als „kaum oder nur mit Hilfe umfangreicher Augmentationen und vermehrten Komplikationsgefahren lösbar“ eingestuft hatten. Besonders gut an kam, dass die Referenten als wahre „Magier des Bonemanagements“ ihr Know-How uneitel und freigiebig an ihre Kollegen weitergaben und ihnen auch damit das Selbstvertrauen vermittelten, zukünftig solche Fälle selbst zu absolvieren. ■