

Chirurgisch und prothetisch „zaubern“

Das Prinzip des Champions®-Sofortimplantations-Konzeptes. Dr. Armin Nedjat.

Kurze Behandlungszeiten, minimal-invasive, für den Patienten schonende Eingriffe, erstklassige Ästhetik und nicht zuletzt die Bezahlbarkeit der Gesamtbehandlung sind klare Vorgaben für eine moderne Implantologie und Implantat-Prothetik.

Was sind die Voraussetzungen für eine Sofortversorgung und -belastung zahnärztlicher Implantate?

- ➔ Periostschonendes, minimalinvasives Implantieren (MIMI®)
- ➔ Unterdimensionierte Knochen-Kavitäten-Aufbereitung
- ➔ laterale Knochen-Kondensationen und kontrollierbare Kraftinsertionen mittels Champions-Drehmomentratsche von 20 bis 120 Ncm führen zu Primärstabilitäten von mindestens 40 Ncm beim „Champions®-Implantat (maximal 70 Ncm)



Foto: Champions

gerade bei den sog. „Sofortimplantation“, sprich Extraktion und Implantation in nur einer Sitzung. Ich sehe aus zahlreichen Kurserfahrungen heraus Sofortimplantationen nicht nur für „Chirurgen-Profis“ geeignet. Auch die Zahnärzte/-innen

tert wird. Die Länge des Ø 3,5 mm Champions wird endgültig während der OP festgelegt, sollte nach Möglichkeit jedoch um mindestens 50 % länger gewählt werden als die natürliche Wurzel lang war.

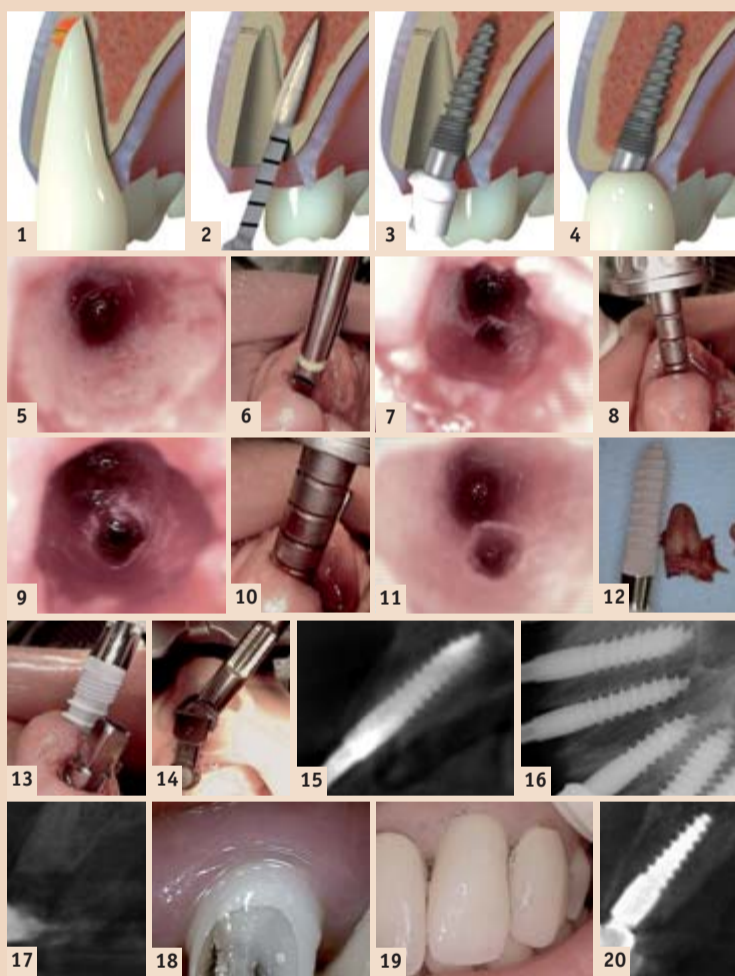


Abbildung 13 bis 16:

Gewissermaßen „transgingival“ werden die Champions mit mindestens 40, höchstens jedoch 70 Ncm schonend, schmerzfrei und patientenfreundlich inseriert. In diesem Fall betrug die Primärstabilität 60 Ncm. In der röntgenologischen 3-D-Sagittal-Ansicht erkennt man den vollständigen Erhalt der Knochenlamelle vestibulär des gerade „subkrestal“-inserierten Champions. Die Mikrogewinde sollten „visionär“ ca. 2 mm tiefer als die Verbindung der knöchernen Alveolenwände implantiert werden, damit die natürliche Knochenregeneration der „alten“ Alveole alle Gewindeanteile des Implantates ca. 4 Monate post-OP umfasst.

Abbildung 17 bis 20:

Zahn 22 vor der Extraktion, Prep Cap und einzementierte Krone und 3-D-Sagittalschnitt 8 Wochen post-OP.

Mithilfe der fakultativ einsetzbaren Prep-Caps aus Zirkon (ich setze diese bei Sofortimplantationen und großen Pfeilerdivergenzen ein, ansonsten belasse ich den Vierkant) erzielt man immer langzeitgesicherte und eine vorhersehbar perfekte Ästhetik. Gingivarezessionen sind i.d.R. auch nicht zu beobachten, insofern man die in 10 verschiedenen Zementierungshöhen und Winkeln erhältlichen Zirkon-Prep Caps, ca. 2 mm subgingival zementiert und das Periost während der OP nicht verletzt. Es ist übrigens sehr von Vorteil, dass der definitive Befestigungszement für die Prep Caps nicht nach axial gelangen, sondern lediglich nach oral hin abfließen kann.

Unser Motto „KISS“: Keep it safe & simple.

- ➔ Verblockung von mindestens zwei bis drei festen Pfeilern: Sofortbelastung
- ➔ Ausreichende Anzahl von Pfeilern
- ➔ „Verständnis“ und „Mitarbeit“ seitens des Patienten (Diät mit weicher Kost, gerade in den Wochen 2 bis 8 post OP).

mit ihrem „digitalen Gespür“ halte ich für ausgezeichnet qualifiziert, die Implantologie in ihren Praxen routinemäßig und erfolgreich durchzuführen.

Abbildung 5 bis 8:

Klinische Bilder der Alveole eines gerade extrahierten Zahnes, die alleinige „gelbe“, konische Champions-Dreikant-Bohrung, die kleine „neue“ Alveole, die mit einer sterilen (PA-) Sonde in allen 5 Dimensionen kontrolliert wird (KKK: Knochen-Kavitäten-Kontrolle). Danach kommt i.d.R. der Condenser mit Ø 2,4 mm zur langsamen, lateralen Kondensation des neuen Implantatlagers zum Einsatz. Eine Bohrung oder eine Implantation in akut entzündliche Bereiche ist natürlich gänzlich zu unterlassen.

Abbildung 9 bis 12:

Die lateral kondensierte, „neue“ Knochenkavität, die mittels des Condensers Ø 3,0 mm noch erwei-

Abbildung 1 bis 4:

Das Prinzip des Champions®-Sofortimplantationskonzeptes: Die Schaffung einer „neuen Alveole“ im gesunden, palatinalen Alveolenknochen mittels Dreikant-Bohrer und Condensern mit Ø 2,4 und 3,0 mm zur Implantation eines Ø 3,5 mm Champions®-Implantates mit der Primärstabilität von mindestens 40, höchstens jedoch 70 Ncm. Bei der Extraktion des Zahnes ist die vestibuläre Knochenlamelle möglichst schonend und ohne Periostverletzung zu erhalten.

Mit dem MIMI®- und Champions®-Konzept ist man in der Lage, chirurgisch und prothetisch „zu zaubern“,



Kontakt

Dr. Armin Nedjat
Spezialist Implantologie,
Diplomate ICOI
Bornheimer Landstr. 8
55237 Flonheim
nedjat@t-online.de